

ACL再建術後可動域制限 伸展制限を中心に

済生会習志野病院 整形外科

小川 裕也

はじめに

- ACL損傷は、頻度の高い膝関節外傷であり、損傷によりスポーツ活動が著しく制限される

Gobbi et al. Clin Orth 2012

- ACL再建術後の合併症のうち、伸展制限は重要なものの1つである

Hamidreza Y. J Ortho Traum.2016

術後伸展制限の定義

	正常	ほぼ正常	異常	極めて異常
伸展制限	$< 3^\circ$	$3 \sim 5^\circ$	$6 \sim 10^\circ$	$10^\circ <$
屈曲制限	$0 \sim 5^\circ$	$6 \sim 15^\circ$	$16 \sim 25^\circ$	$25^\circ <$

IKDC. 2000

- 再建術後、5度以上の伸展制限が残存すると、歩行動作の異常を生じ、膝蓋大腿部痛や大腿四頭筋筋力の低下を来す

Sachs et al. Am J Sports Med.1989

術後伸展制限の原因

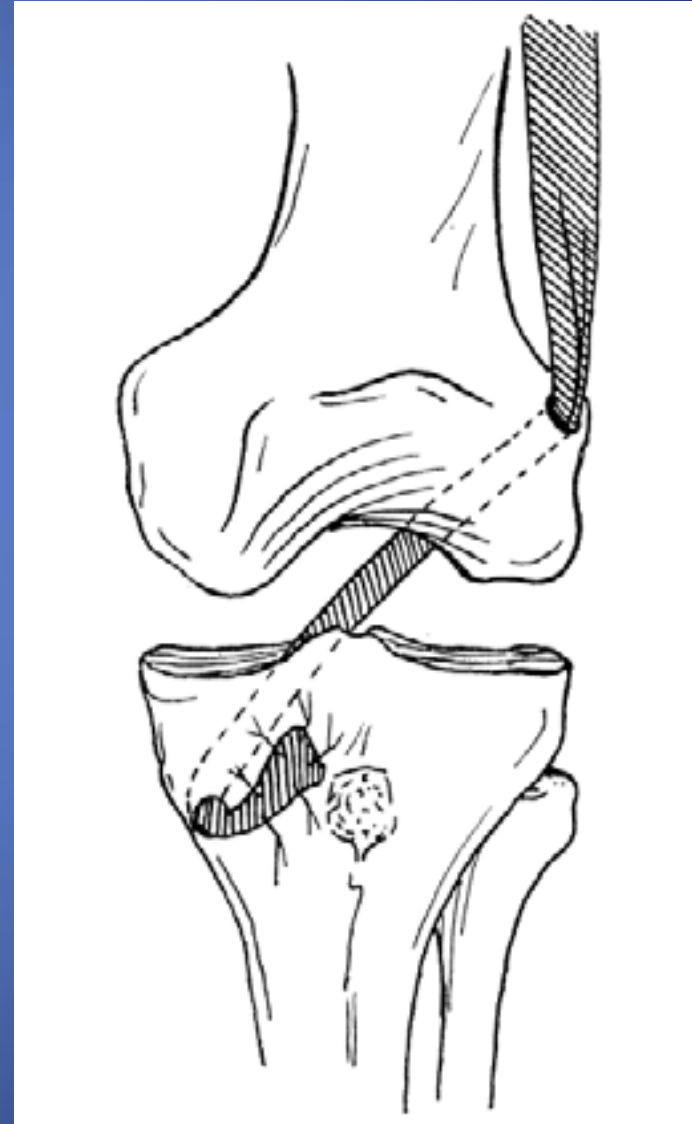1. 非解剖学的なグラフトの位置
2. 大腿骨顆間窩でのインピンジメント
3. Arthrofibrosis
4. 受傷後早期の再建術
5. 不適切なリハビリテーション

術後伸展制限の原因

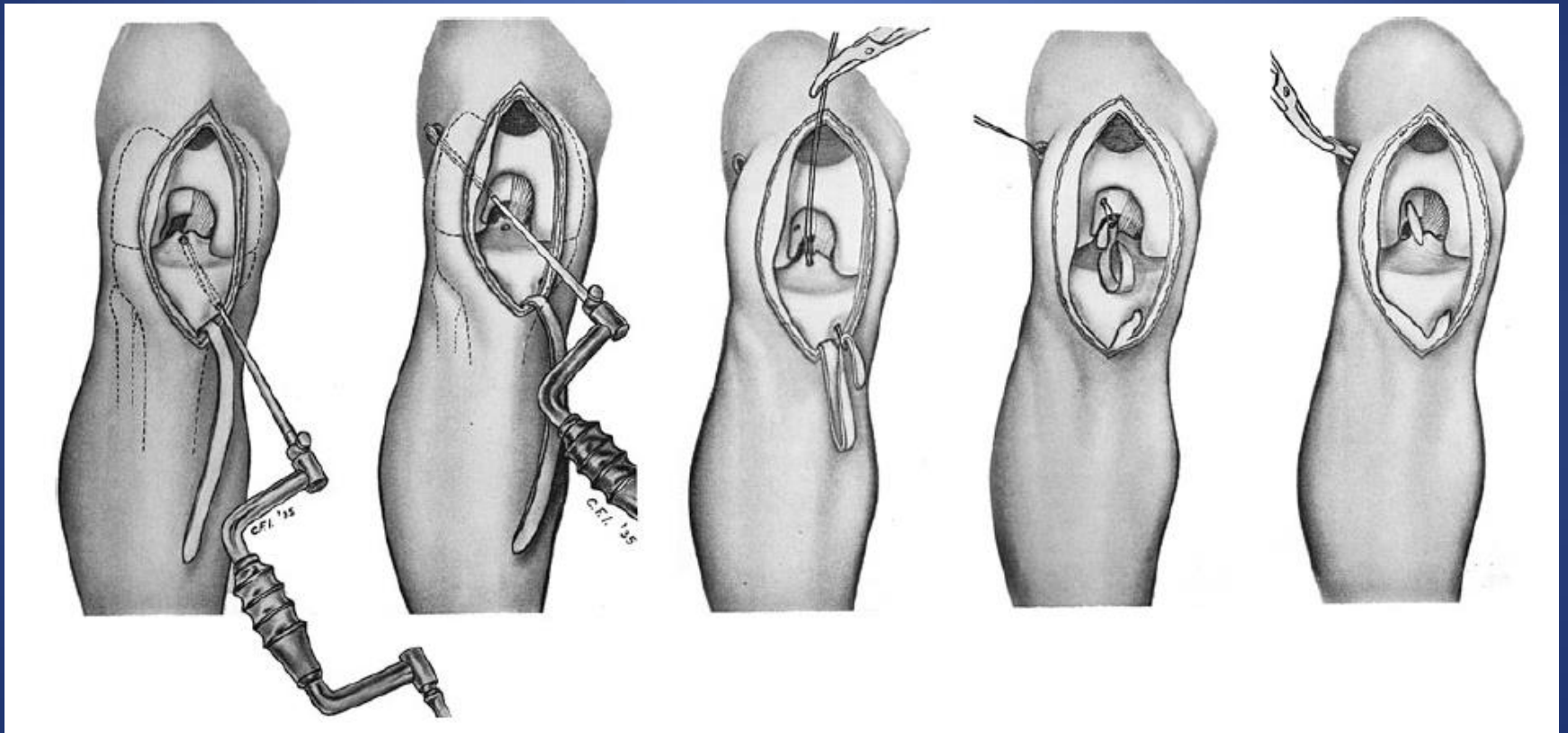
1. 非解剖学的なグラフトの位置
2. 大腿骨顆間窩でのインピンジメント
3. Arthrofibrosis
4. 受傷後早期の再建術
5. 不適切なリハビリテーション

再建術式の変遷

- Hey Groves 1917年
- 初のACL再建術
- 腸脛靭帯を使用
- 成績は一定せず、
伸展制限や断裂が生じた

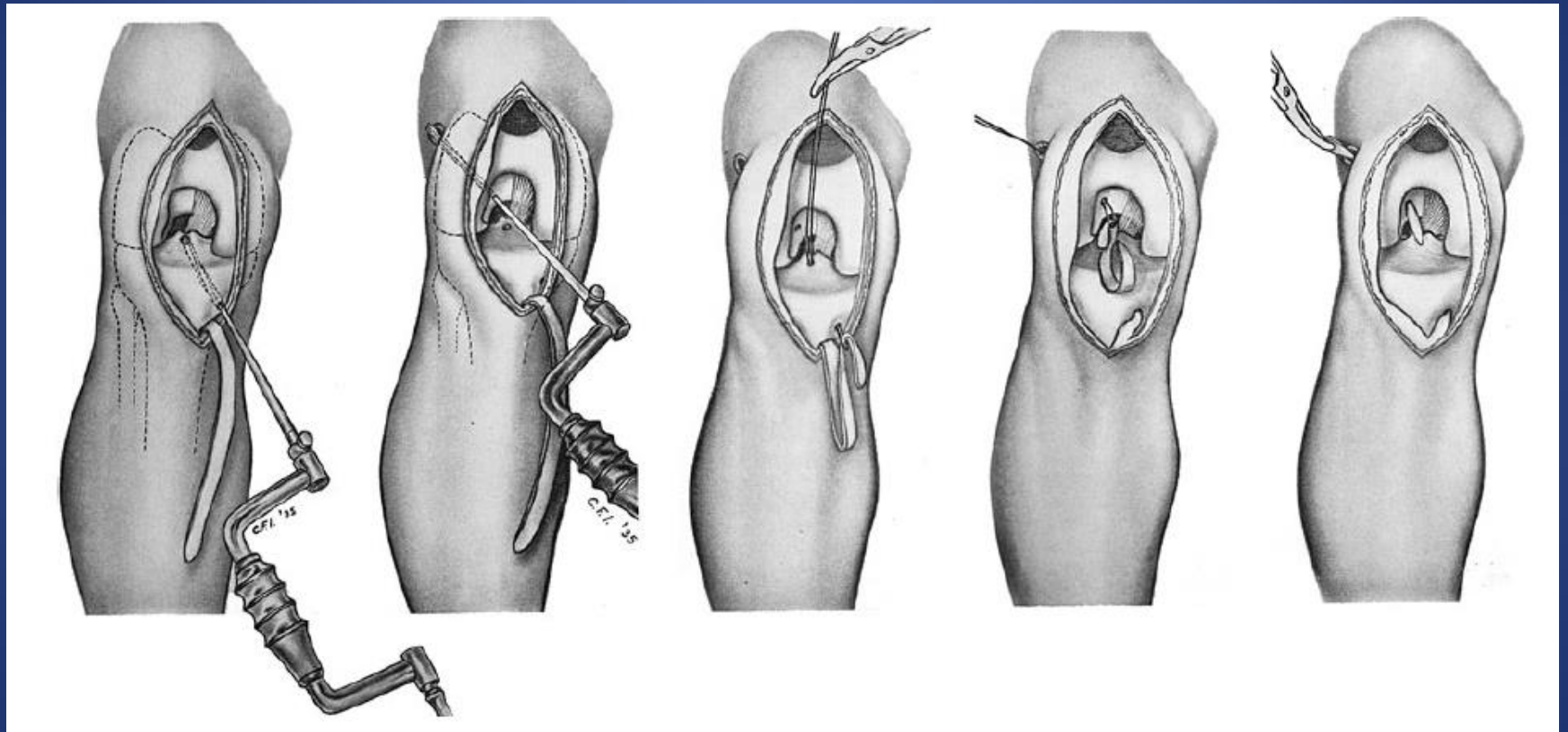


再建術式の変遷



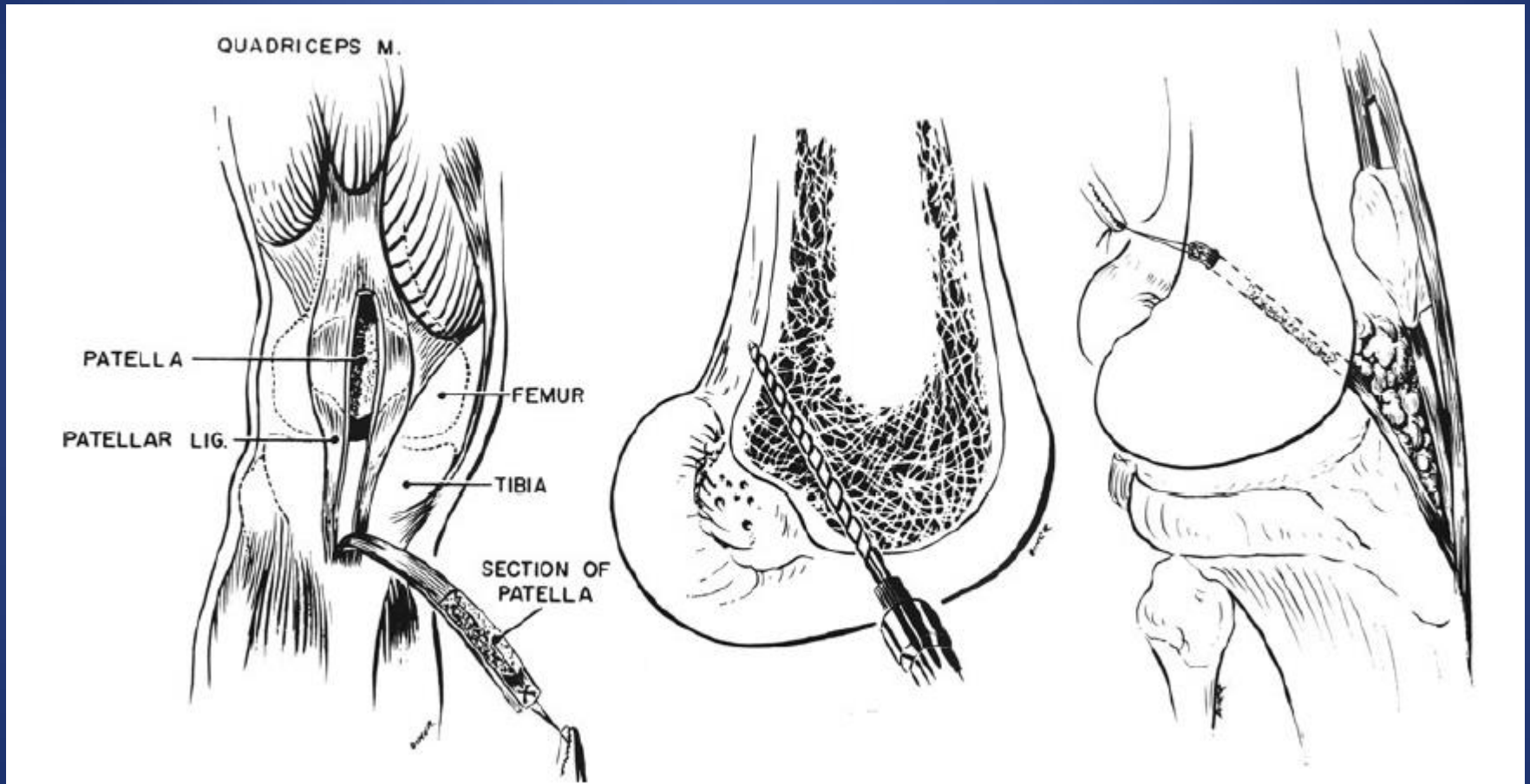
Illustrations taken from Willis Campbell's publication on knee ligament repair published in 1936. He became the first American to use extensor fascia and part of the patellar tendon to reconstruct the ACL

再建術式の変遷



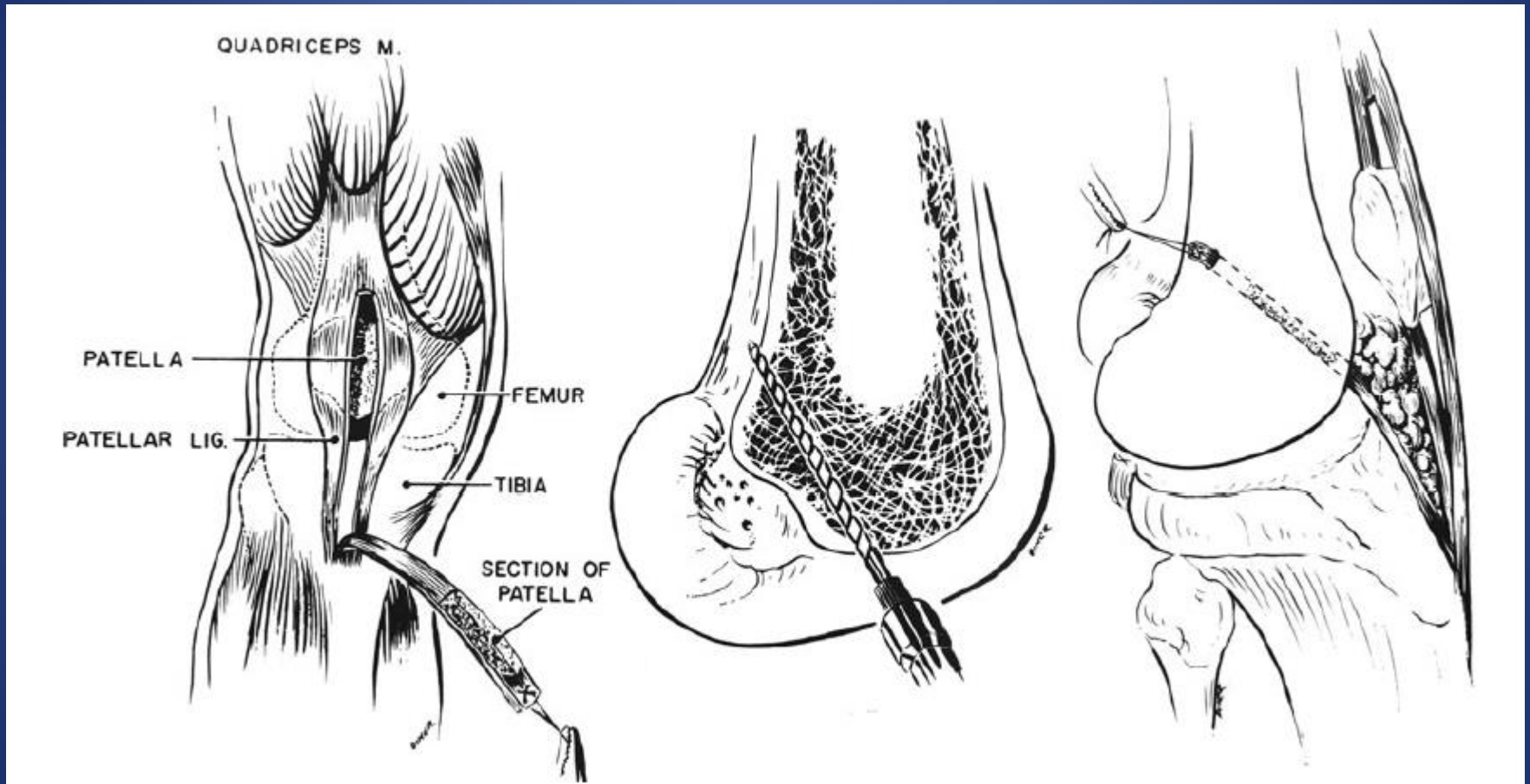
大腿四頭筋から膝蓋腱に至る強靱な腱成分を使用
成績は一定せず、伸展制限や断裂が生じた

再建術式の変遷



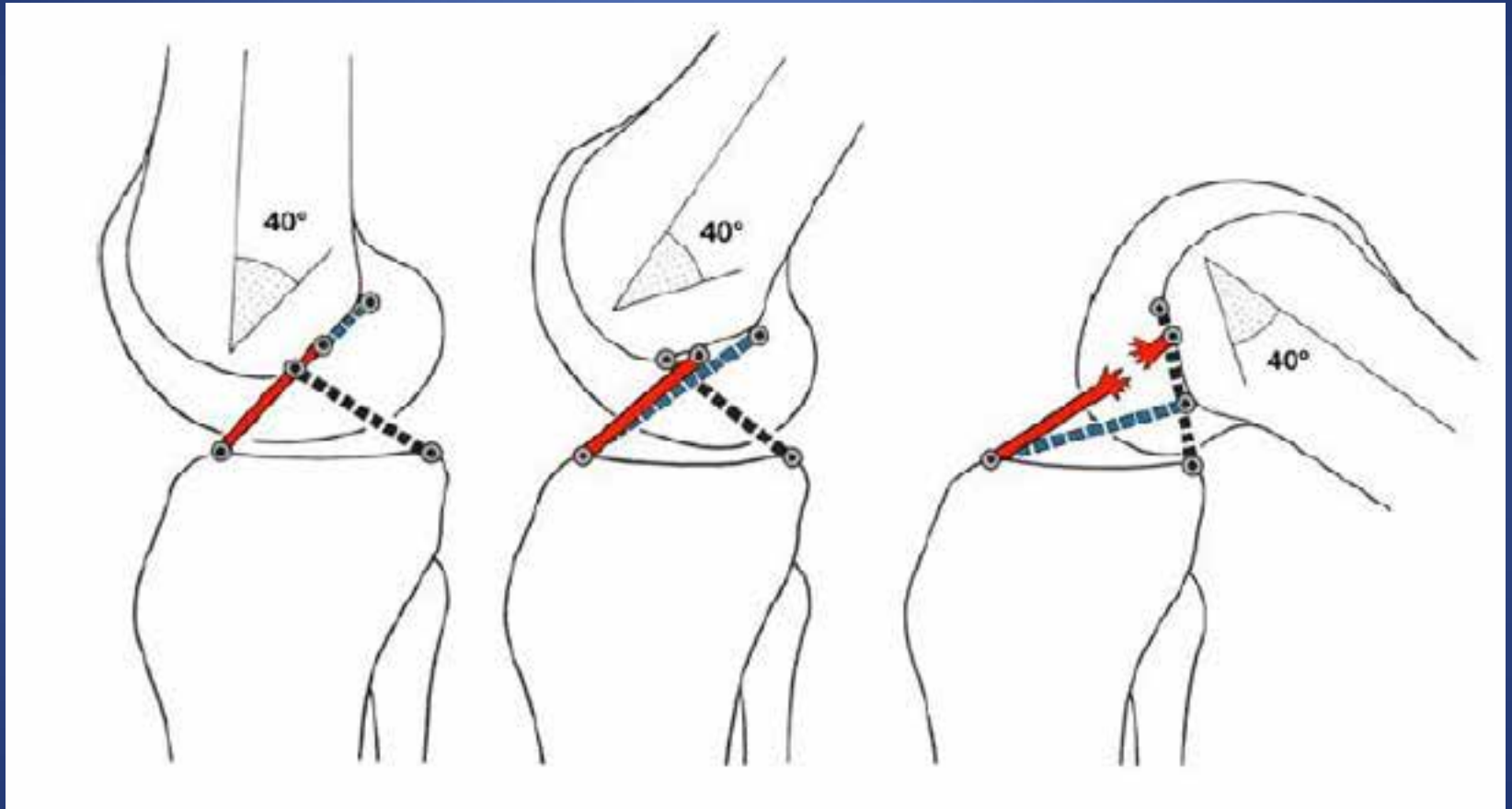
Illustrations of the original 'Jones Procedure' as described by Kenneth Jones in 1963. Of note is the non-anatomical femoral tunnel placement through the inferior part of the femoral trochlea

再建術式の変遷



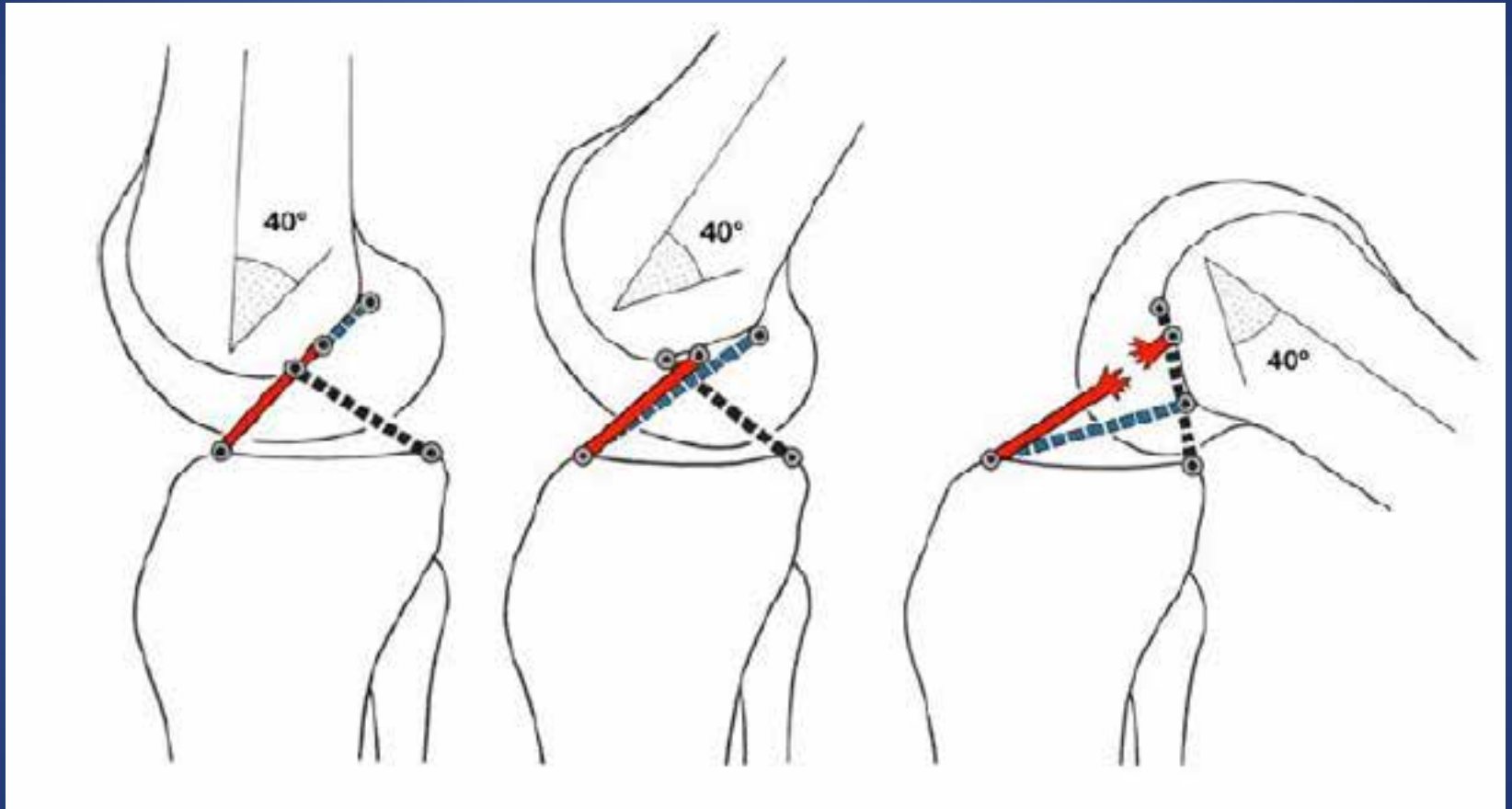
グラフトの長さが足りず、大腿骨骨孔は大腿骨顆間窩の直上に設置。可動域制限や断裂の原因

再建術式の変遷



Werner Müller's model of the 'Four-bar-linkage', demonstrating the detrimental effect of anterior malpositioning of femoral tunnel in relation to the anatomical footprint of the native ACL.

再建術式の変遷



解剖学的な設置位置よりも前方に設置されると、
屈曲時に張力が強くなり、可動域制限や断裂の原因

再建術式の変遷

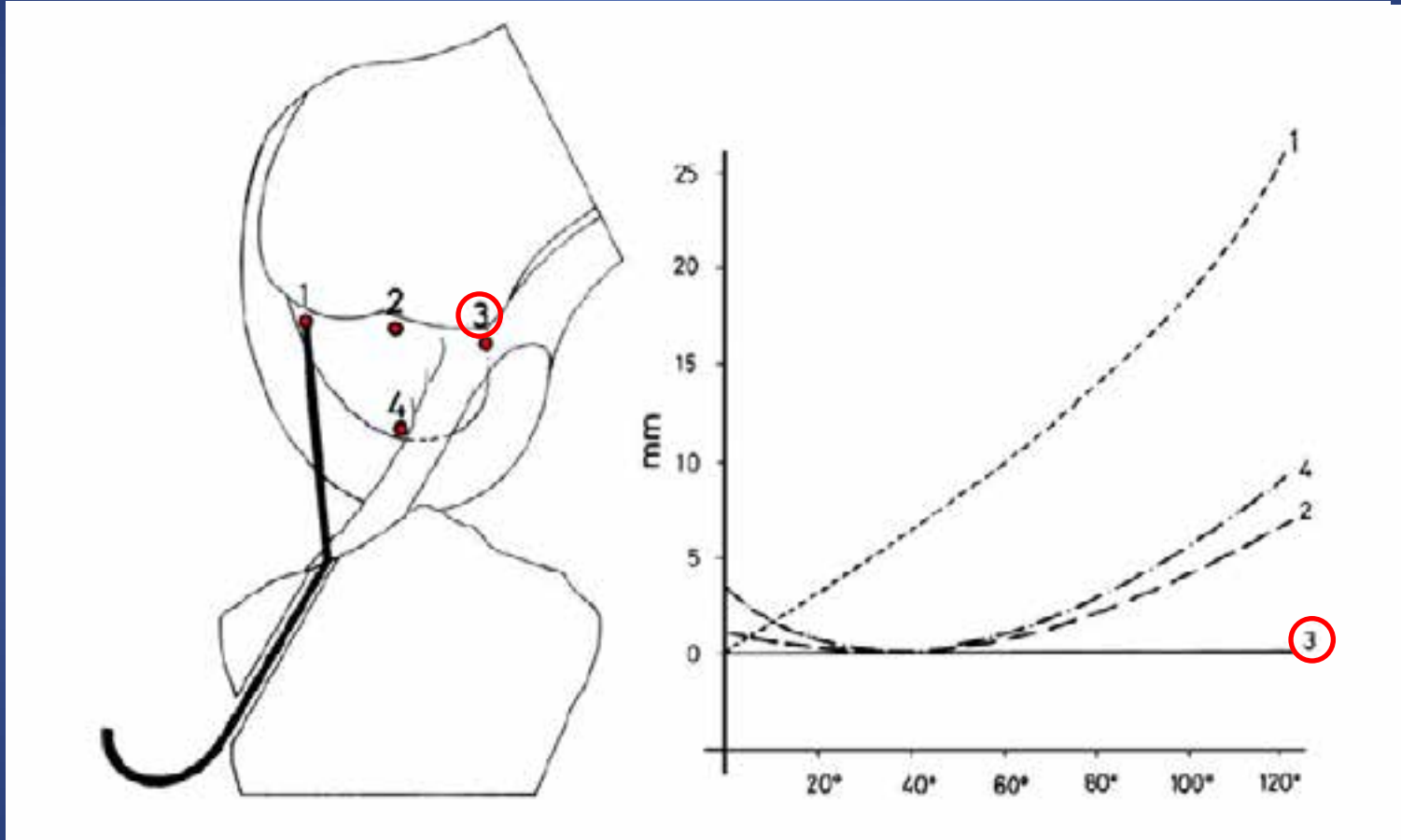
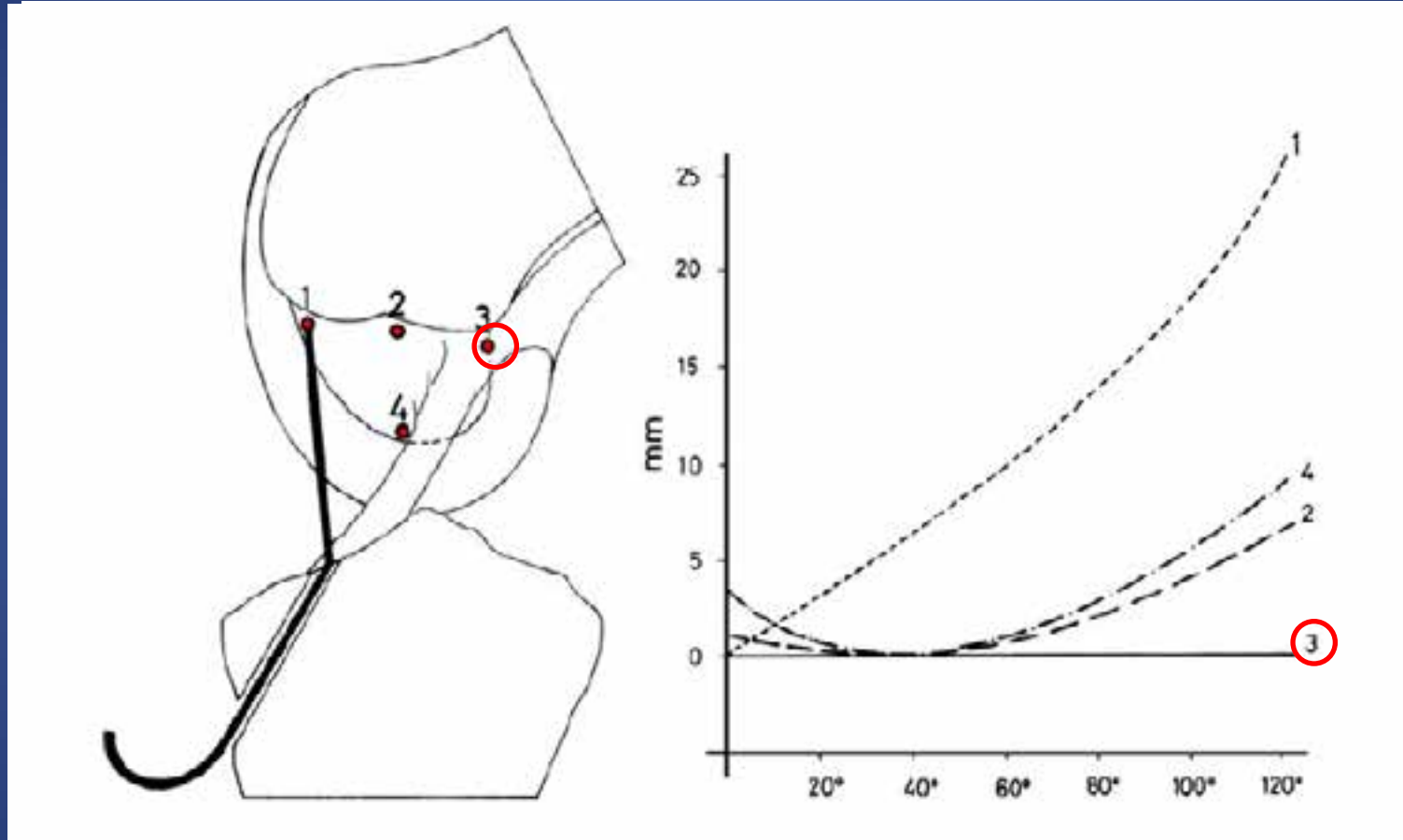


Illustration taken from Artmann & Wirth experimental study on the definition of isometric attachment points of the ACL. Changes in distance between the common origin on the tibia and various attachment points on the lateral wall of the inter-condylar notch are demonstrated

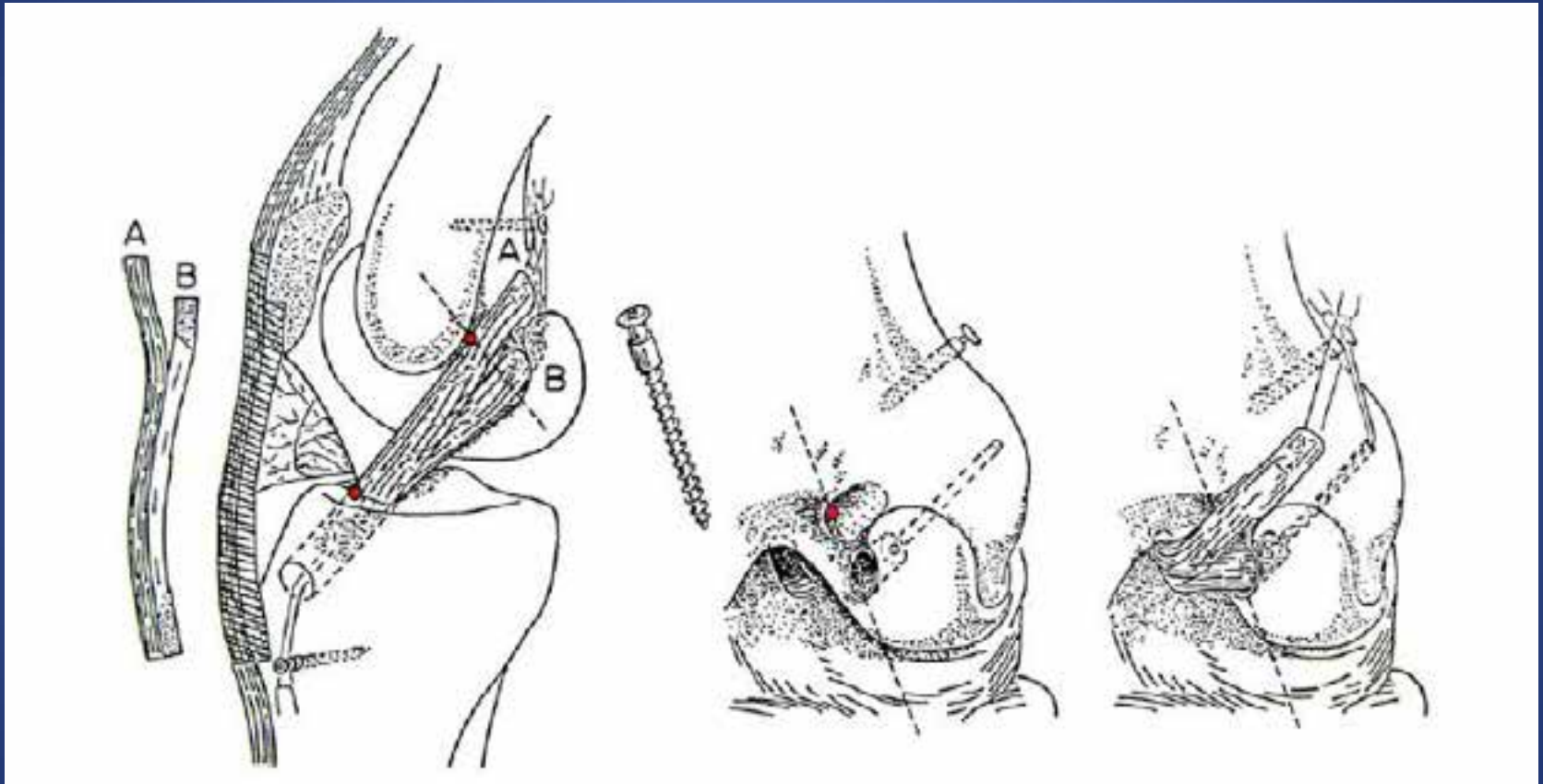
再建術式の変遷



the postero-superior portion of the anatomic foot print, close to the 'over-the top' position,

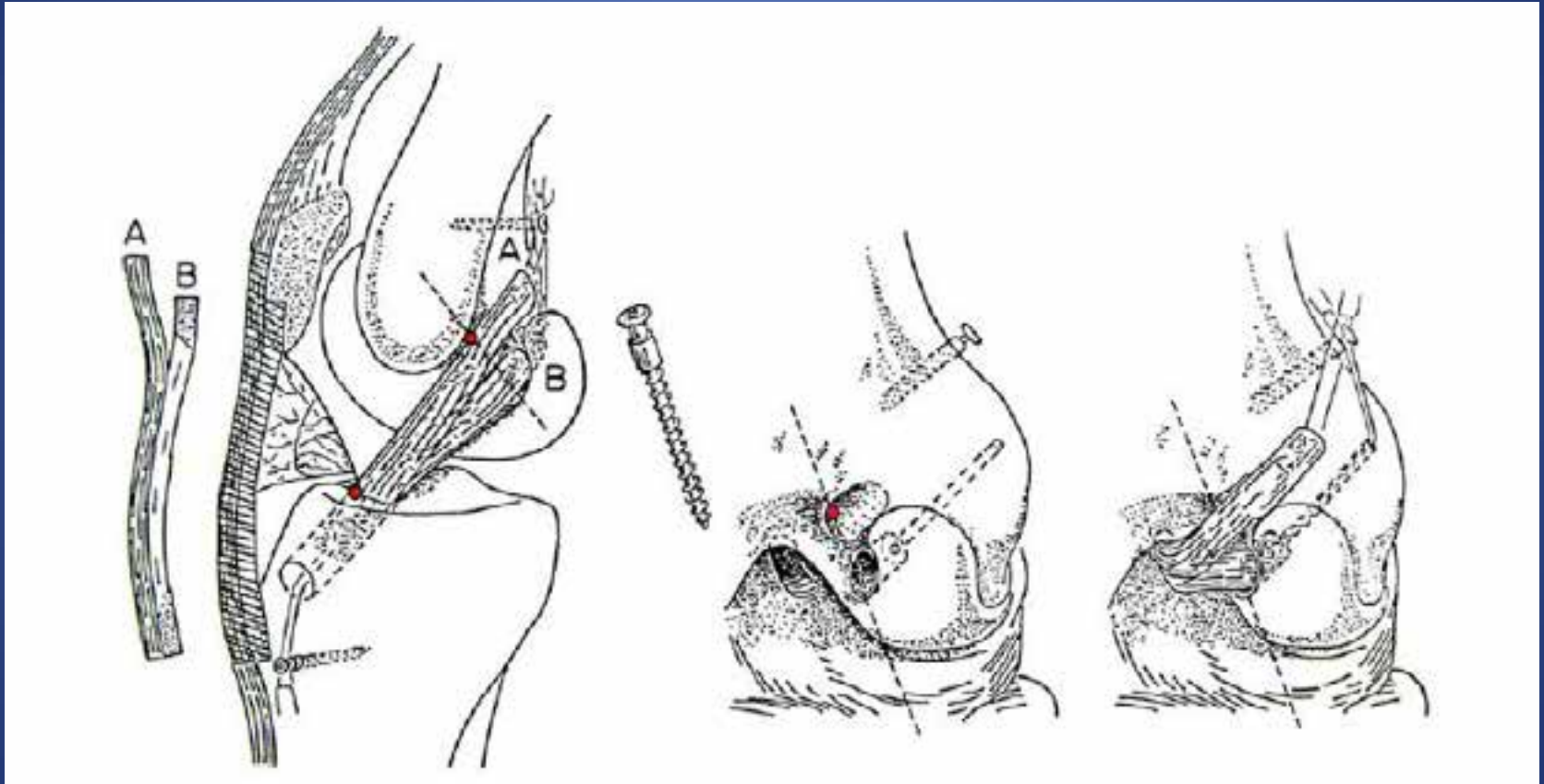
Isometricな靭帯付着部の同定

再建術式の変遷



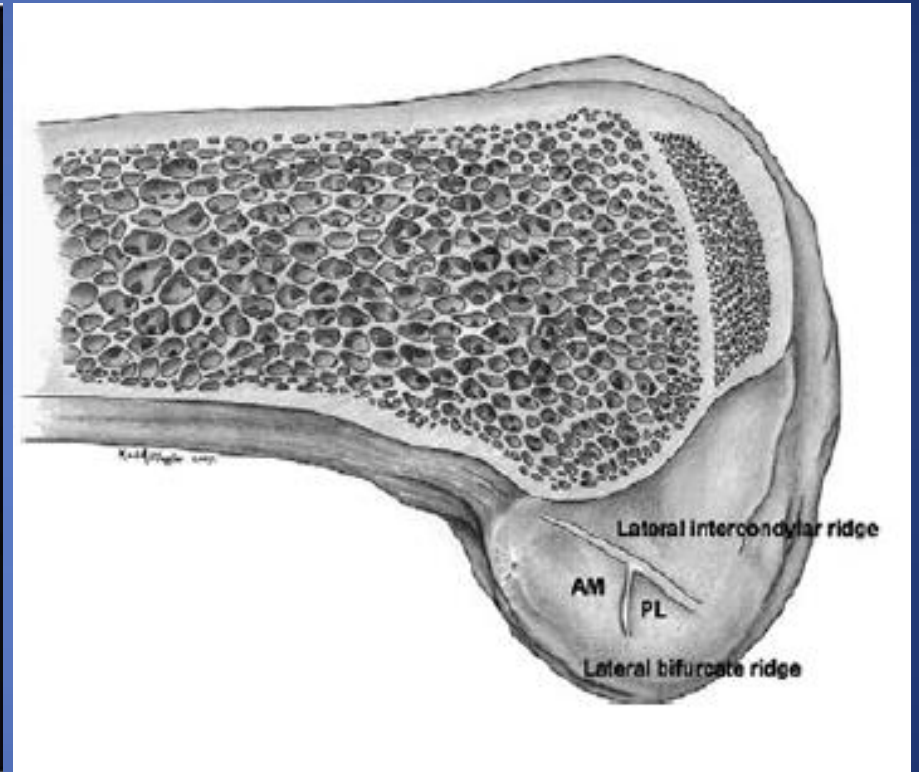
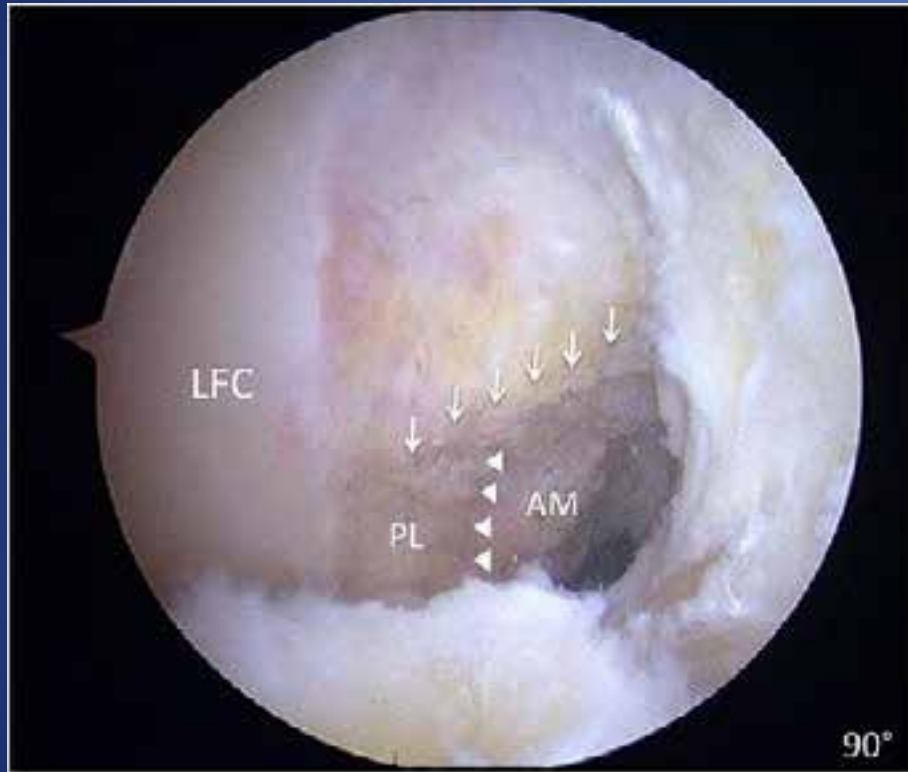
“Anatometric” double-bundle reconstruction according to Müller. The AM bundle is placed in a 4 mm trough at the isometric point (open circle) and none of the remaining fibres attach anterior to the transition line (line)

再建術式の変遷



Transition lineより後方の靭帯成分(AM)はisometricに機能。
Lineよりも前方の靭帯成分(PL)は屈曲角度に応じて機能。

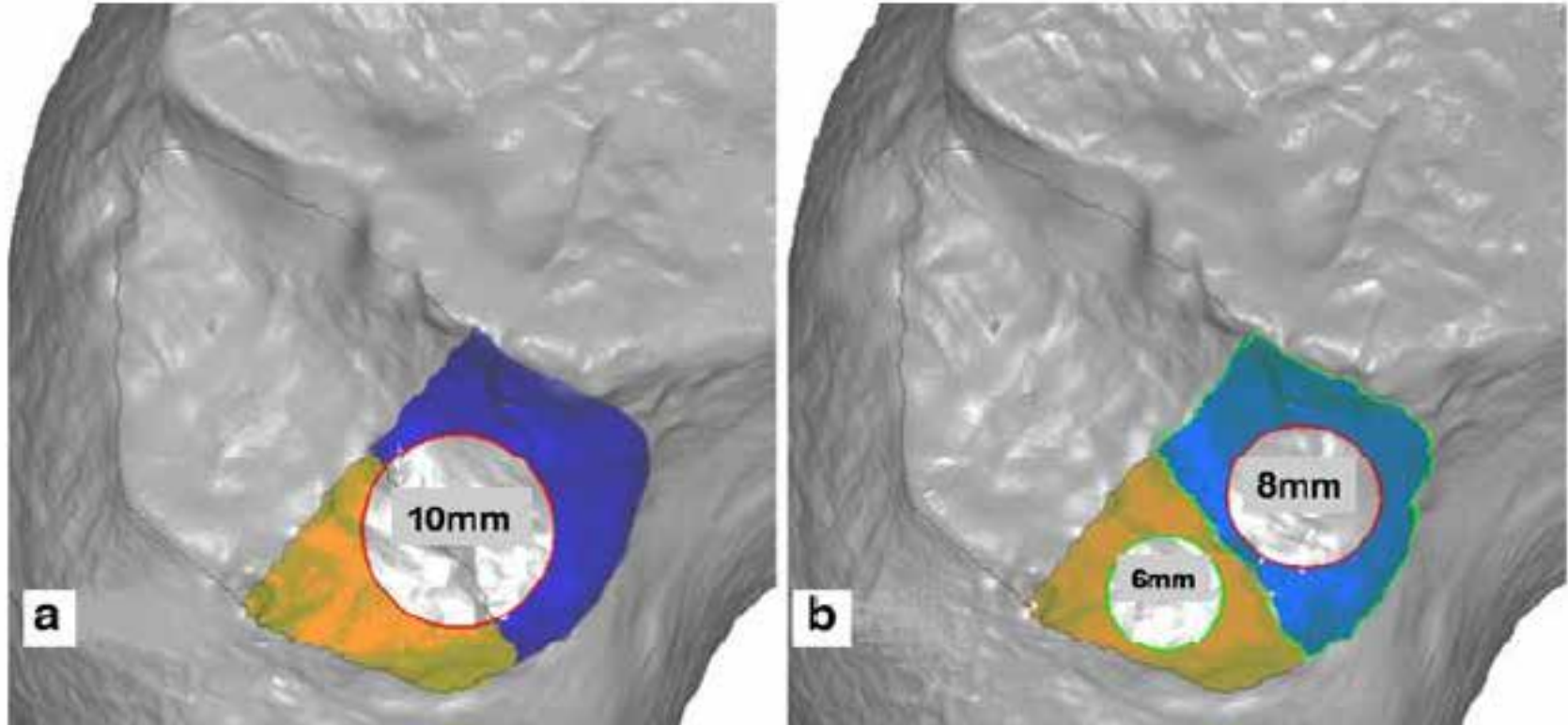
解剖学的指標



↓ : Lateral intercondylar ridge ACL付着部の上縁

▼ : Lateral bifurcate ridge AMとPLを隔てる

解剖学的指标



'Anatomic doublebundle concept' according to Fu and associates. Three dimensional laser scan image highlighting the femoral insertion sites of AM (blue) and PL (yellow) ACL bundles. Circles indicate best graft placement in anatomic singlebundle (a) or double-bundle (b) reconstruction

解剖学的再建術

- 21世紀以降は解剖学的再建術が主流
- 解剖学的再建術の前方安定性、回旋安定性
可動域の優位性が多く報告

Volker M. The American J Sports Med. 2003

Yasuda K. Arthroscopy. 2004

Zelle BA. Sports Med. 2006

Verena M. Knee Surg Sports Trauma Arthro. 2016

伸展制限の原因

1. 非解剖学的なグラフトの位置
2. 大腿骨顆間窩でのインピンジメント
3. Arthrofibrosis
4. 受傷後早期の再建術
5. グラフトの過剰なテンション
6. 不適切なリハビリテーション

インピンジメント

- 定義

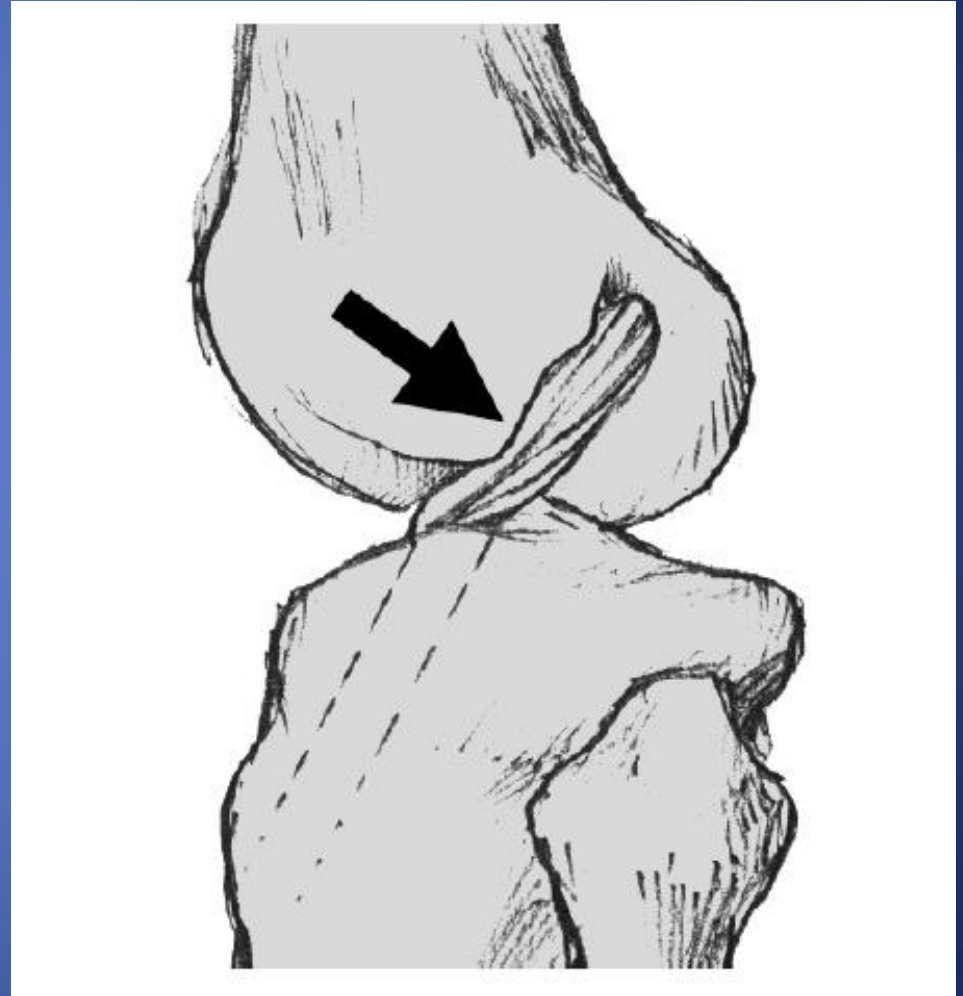
膝関節の完全伸展前に、
グラフトと大腿骨顆間窩
が接触

膝関節前部痛

関節水腫

伸展制限

不安定性



インピンジメントの原因

- 靭帯形状の違い
- 膝伸展角度と顆間窩角度のバリエーション
- 非解剖学的な再建

靱帯形状の違い

- ACLの体部、付着部は形状が様々
- 脛骨付着部はフレア構造であり、各種グラフトでの再現が困難

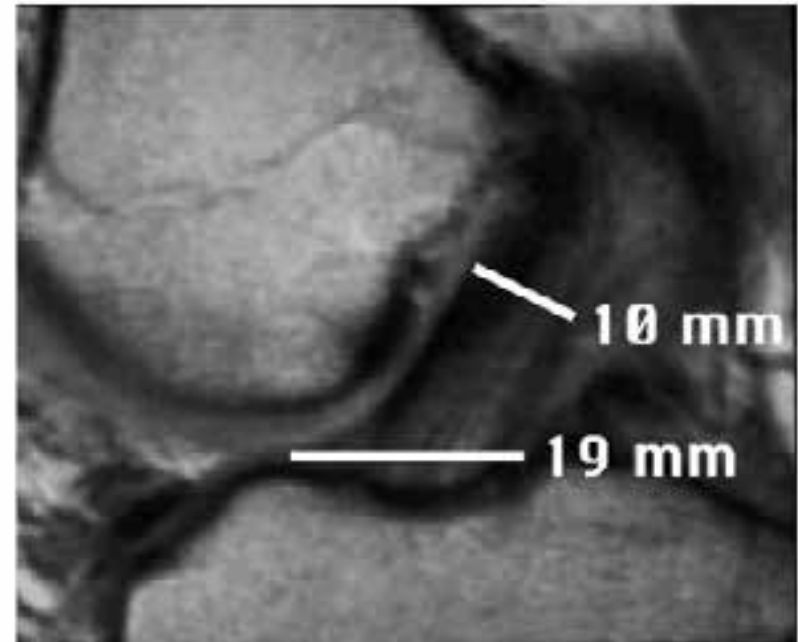


Fig. 5 Sagittal dimensions of a normal ACL from origin to insertion is depicted by this MRI of a normal knee. The ACL insertion broadens anteriorly (19 mm) to nearly twice the width of the proximal two-thirds (10 mm) that contains the bulk of the ACL ligament fibers. The anterior flare of the ACL insertion cannot be replicated by a tubular or rectangular graft. (Reprinted with permission from [19])

靱帯形状の違い

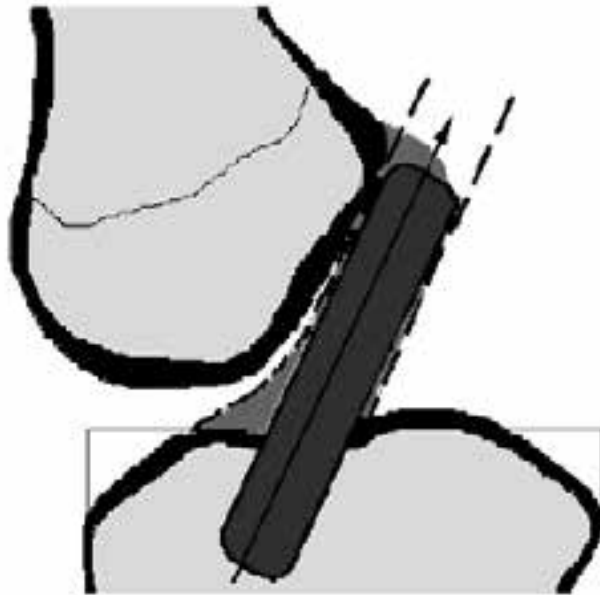


Fig. 6 A graft that is tubular or rectangular in cross-section is anatomically placed when all of the graft fibers are within the boundaries of the fibers of the normal ACL. The tibial tunnel must be centered in the posterior half of the ACL insertion to achieve anatomic placement. (Reprinted with permission from [19])

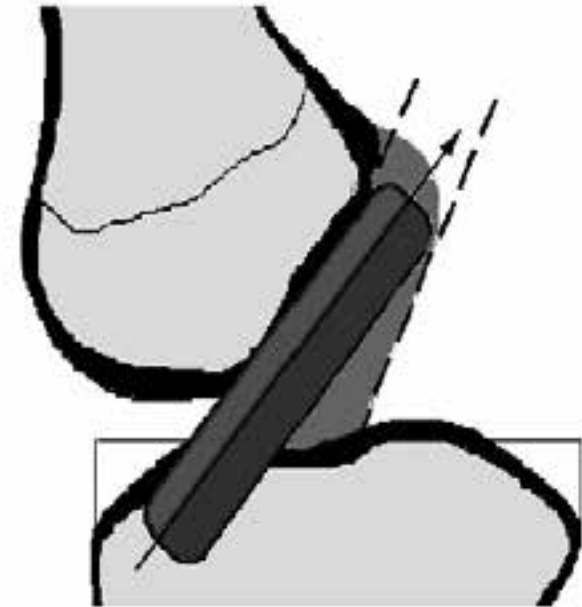
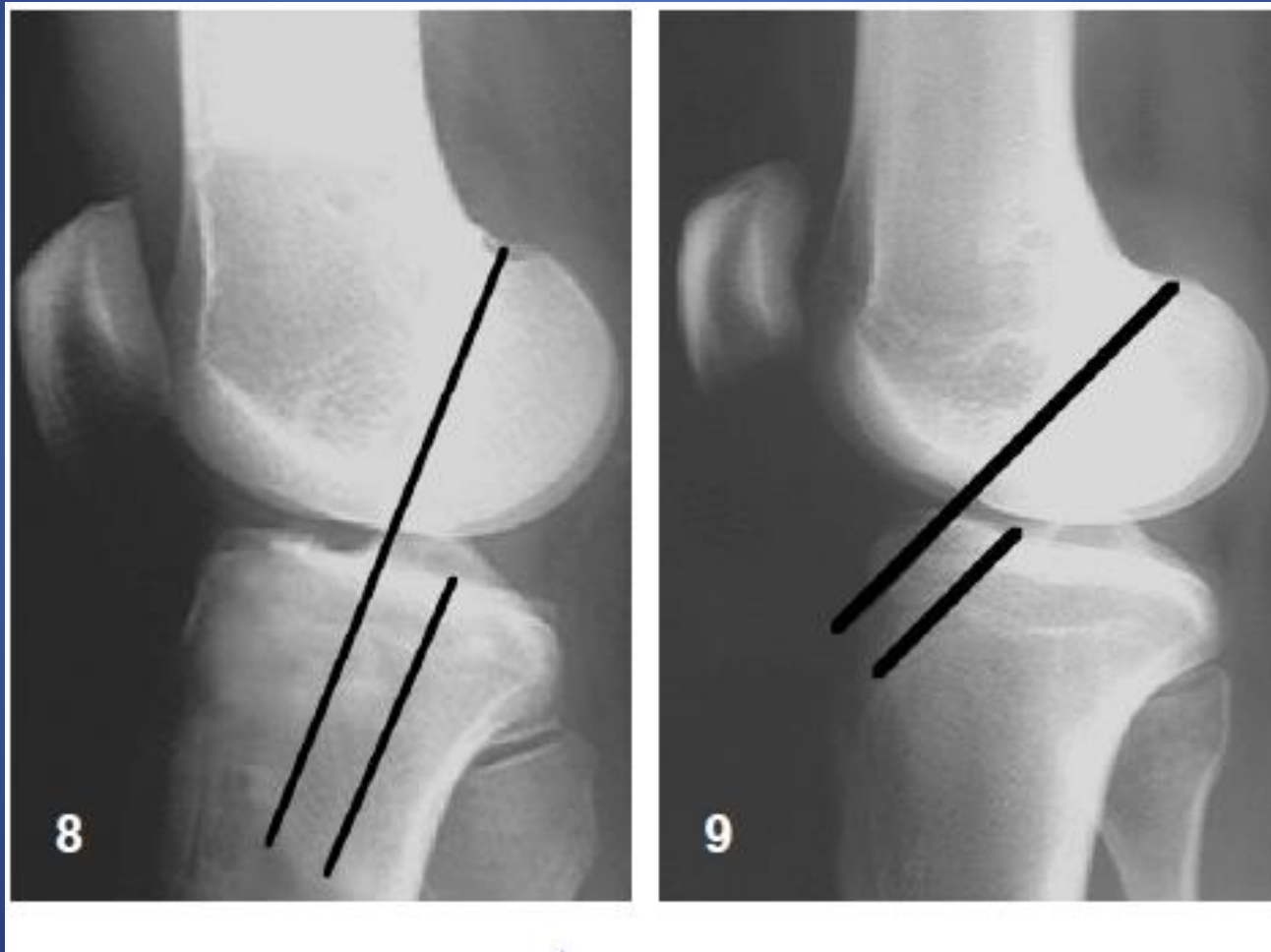


Fig. 7 Placement of the tibial tunnel in the anterior half of the ACL insertion results in non-anatomic placement. The tubular and rectangular graft cannot replicate the anterior flare of the ACL insertion, and the anterior fibers of the graft lie anterior to the anterior boundary of the normal ACL. (Reprinted with permission from [19])

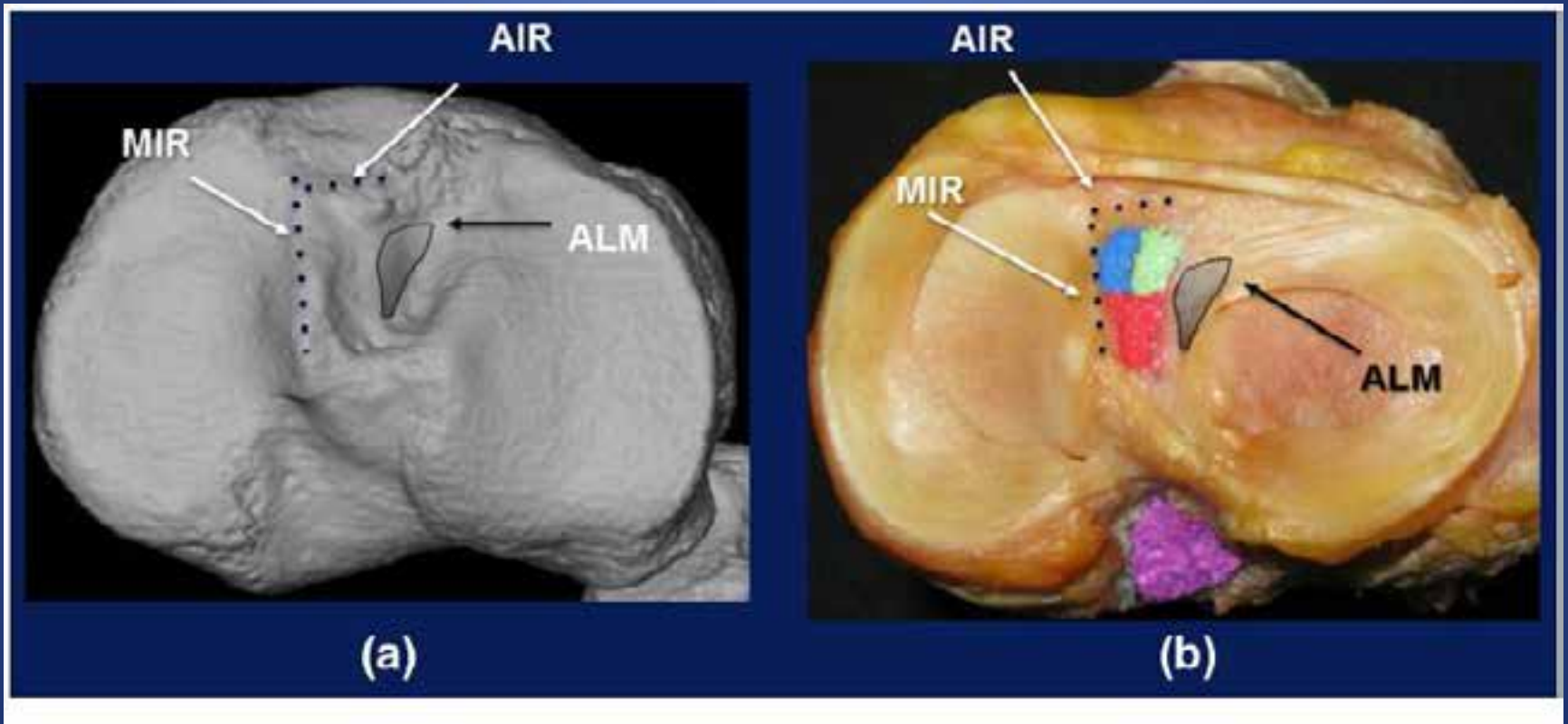
膝伸展角度と顆間窩角度のバリエーション



脛骨側付着部 解剖学的指標

- Parson`s knob 前部境界
(Anterior Intercodylar Ridge) Berg E. Clin Orthop. 1993
- Medial Intercondylar Ridge 内側部境界
Purnell M. Am J Sports Med. 2008
- Anterior Horn of the Lateral meniscus
外側部境界 Siebold R. Knee Surg Sports Trauma Arthosc. 2014

脛骨側付着部 解剖学的指標



ACL tibial attachment area of the right knee shown on 3-D CT (a) and an actual specimen of the right knee (b). *MIR* medial intercondylar ridge, *AIR* anterior intercondylar ridge, *ALM* anterior horn of the lateral meniscus

Notchplasty

- グraftの顆間窩内でのインピンジメントを回避する目的で施行
- 適応
 - 大腿骨顆間窩が狭い
 - グraftサイズが太い
 - 骨孔位置が前方に位置

Notchplasty

- 大腿骨骨孔を解剖学的付着部に再建すれば、
脛骨側付着部の前方に骨孔を設けても
インピンジメントが生じない

Iriuchishima T. Knee Surg Sports Trauma Arthrosc. 2010

- 解剖学的再建術・術式の進歩により、
ノッチプラスティの必要性は減少しつつある

Martin C. Open Tech Sports Med. 2008

Ishibashi Y. Am J Sports Med. 2008

伸展制限の原因

1. 非解剖学的なグラフトの位置
2. 大腿骨顆間窩でのインピンジメント
3. Arthrofibrosis
4. 受傷後早期の再建術
5. 不適切なリハビリテーション

Arthrofibrosis

定義：一定したものがない

- 健側と比較し可動域制限を有するもの
伸展制限・屈曲制限と膝蓋骨のタイトネスを
組み合わせて4段階で評価

Shelborne K. Am J Sports Med. 1996

- 膝関節周囲に少なくとも1つの癒痕を認め、
それが可動域制限に影響を与えているもの

Mayr HO. Arth Orthop Trauma Surg. 2004

Arthrofibrosis after ACL reconstruction is best treated in a step-wise approach with recognition and intervention:a systematic review

Seper Ekhtiari et al.Knee Surg Sports Traumatol Arthrosc 2017

- 1992～2011年 25論文
- 5415症例を対象
- Systematic Review

- Arthrofibrosisの定義
- 治療戦略と治療成績
について明らかにすることを目的

結果

- 一定した定義はない
- 膝伸展装具と鏡視下授動術を併用した群で有意に伸展制限が改善
- MUAと鏡視下授動術を併用した群で有意に屈曲制限が改善
- 再建術後8か月以内に治療が行われた群で有意に可動域が改善

伸展制限の原因

1. 非解剖学的なグラフトの位置
2. 大腿骨窩間顆でのインピンジメント
3. Arthrofibrosis
4. 受傷後早期の再建術
5. 不適切なリハビリテーション

再建術の時期

- ACL再建術の最適な施行時期については、様々な報告がなされている
- 受傷後3週間以内に手術を行った場合、Arthrofibrosisの発症率が有意に高い

Shelbourne KD. Am J Sports Med.1991

- 手術までの期間はArthrofibrosisの発症率と術後可動域には影響しない

Bottoni C. Am J Sports Med.2008

The Optimal Timing for Anterior cruciate Ligament Reconstruction With Respect to the Risk of Postoperative Stiffness

Chun Shing et al. Arthroscopy. 2012

- 8論文
- Meta-analysis
- 早期手術 VS 待機手術
- Modern Accelerated Rehabilitation protocol
- 可動域制限、拘縮、Arthrofibrosisについて

The Optimal Timing for Anterior cruciate Ligament Reconstruction With Respect to the Risk of Postoperative Stiffness

Chun Shing et al. Arthroscopy. 2012

Table 1. Studies Included

Study	Design	Level of Evidence	Definition of Early Surgery	Follow-up (mo)	Coleman Methodology Score	Outcome Evaluated
Ahlen and Liden (2011) ²³	Cohort study	II	<5 mo	25 (median)	68	ROM deficit
Barenius et al. (2010) ⁷	Randomized controlled trial	II	<5 mo	8 yr	88	Flexion and extension deficit
Bottoni et al. (2008) ⁸	Randomized controlled trial	I	<3 wks	12	78	Flexion and extension deficit
Frobell et al. (2010) ⁹	Randomized controlled trial	I	<10 wks	24	80	ROM deficit, extension deficit, and arthrofibrosis
Hunter et al. (1996) ²⁶	Cohort study	II	<48 h, 3-7 d, and 1-3 wks	12	72	Flexion and extension deficit
Karlsson et al. (1999) ²⁷	Cohort study	II	<3 mo	43 and 38	73	ROM deficit (loss of motion)
Meighan et al. (2003) ¹⁰	Randomized controlled trial	I	<2 wks	12	84	Stiffness (clinically significant residual stiffness defined by fixed flexion deformity >5°, flexion <120°)
Noyes and Barber-Westin (1997) ²⁸	Cohort study	II	<3 mo	28	78	Extension deficit

結果

現代的な手術方法とリハビリテーションを行う限り、
受傷後1週間以内に再建術を施行しても可動域制限は
生じない

伸展制限の原因

1. 非解剖学的なグラフトの位置
2. 大腿骨窩間顆でのインピンジメント
3. Arthrofibrosis
4. 受傷後早期の再建術
5. 不適切なリハビリテーション

リハビリテーション

- 1980年代

早期可動域訓練はグラフトの伸長を招く危険性や骨孔とグラフトの生着を妨げる可能性があり、長期の安静固定を行っていた。

Anderson A. Am J Sports Med. 1989

- 1990年代以降

可動域制限を予防するためには、術後早期に完全伸展可動域を回復させることが必要

Fu FH. J Ortho Sports Phys Ther. 1992

Grinsven S. Knee Surg Sports Trauma Arthosc. 2010

リハビリテーション

- 術後10年の時点で、 5° 以上の伸展制限が残存すると、画像上の関節変形が明らかになる

Shelbourne KD. Am J Sports Med.2012

- 術後4週と12週の伸展角度には強い相関

Sarah N. The Ortho J of Sports Med. 2015

→術後早期に伸展可動域を回復する必要
将来的な関節変形を予防できる可能性が示唆

まとめ

- 解剖学的再建術により、術後の伸展制限は回避できる
- 術後早期に伸展可動域を回復させることが重要
- 伸展制限が生じた場合、早期の対応により可動域の改善が期待できる